

Sujet du CAP esthétique-cosmétique parfumerie 2017

Corrigé partiel de l'épreuve EP 3

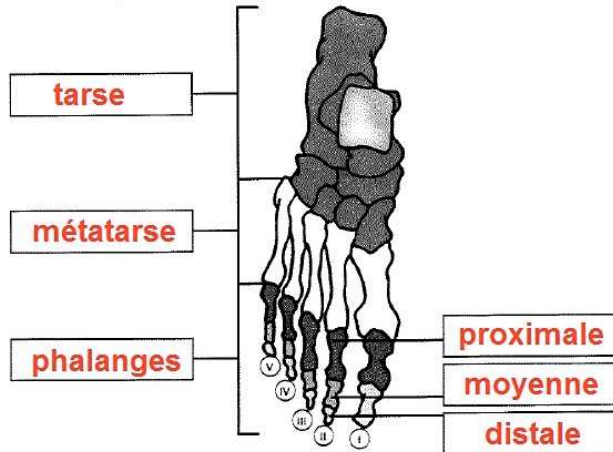
Les corrections apportées ci-dessous ne sont que des propositions. Lors des corrections officielles, il est probable que des réponses proches soient également acceptées.

Adrien Guérin

Biologie /20 pts

Lors de sa beauté des pieds, Madame D. vous pose des questions sur l'anatomie du pied.

1. Légendez le schéma ci-dessous relatif à l'ostéologie du pied.



Source : Précis de l'esthétique - édition 10 aux Éditions Maloine

2. Citer trois affections des ongles de pied les plus souvent rencontrées.

- **onychogryphose**
- **onychomycose**
- **leuconychie**

3. L'épiderme est constitué de couches successives.

3.1 Préciser l'ordre des couches de la plus profonde (n°1) à la plus superficielle (n°4).

3.2 Relier la cellule de l'épiderme à sa couche épidermique correspondante.

Les couches épidermiques		Les cellules de l'épiderme
Couche filamenteuse N° 2		
Couche basale N° 1		
Couche cornée N° 4		
Couche granuleuse N° 3		

Le psoriasis est une maladie cutanée qui se traduit par un trouble de la kératinisation.

4.1 Décrire le psoriasis :

Le psoriasis est une dermatose caractérisée par la présence de plaques érythémato-squameuses. Il est dû à un renouvellement épidermique trop rapide.

4.2 Préciser les éventuelles localisations de cette dermatose.

Cette dermatose se localise habituellement au niveau des articulations, du cuir chevelu, de la région sacro-lombaire.

Votre cliente ressent des tiraillements après le nettoyage de sa peau.

5. Citer deux constituants du film hydro-lipidique de surface.

- **partie hydrosoluble (formée de la sueur)**
- **partie liposoluble (formée du sébum)**

6. Lister quatre signes visuels et deux signes tactiles caractéristiques d'une peau alipidique.

Signes visuels	Signes tactiles
<ul style="list-style-type: none">- teint clair et terne- grain de peau serré- présence de squames- présence de darts	<ul style="list-style-type: none">- peau fine- toucher rêche